

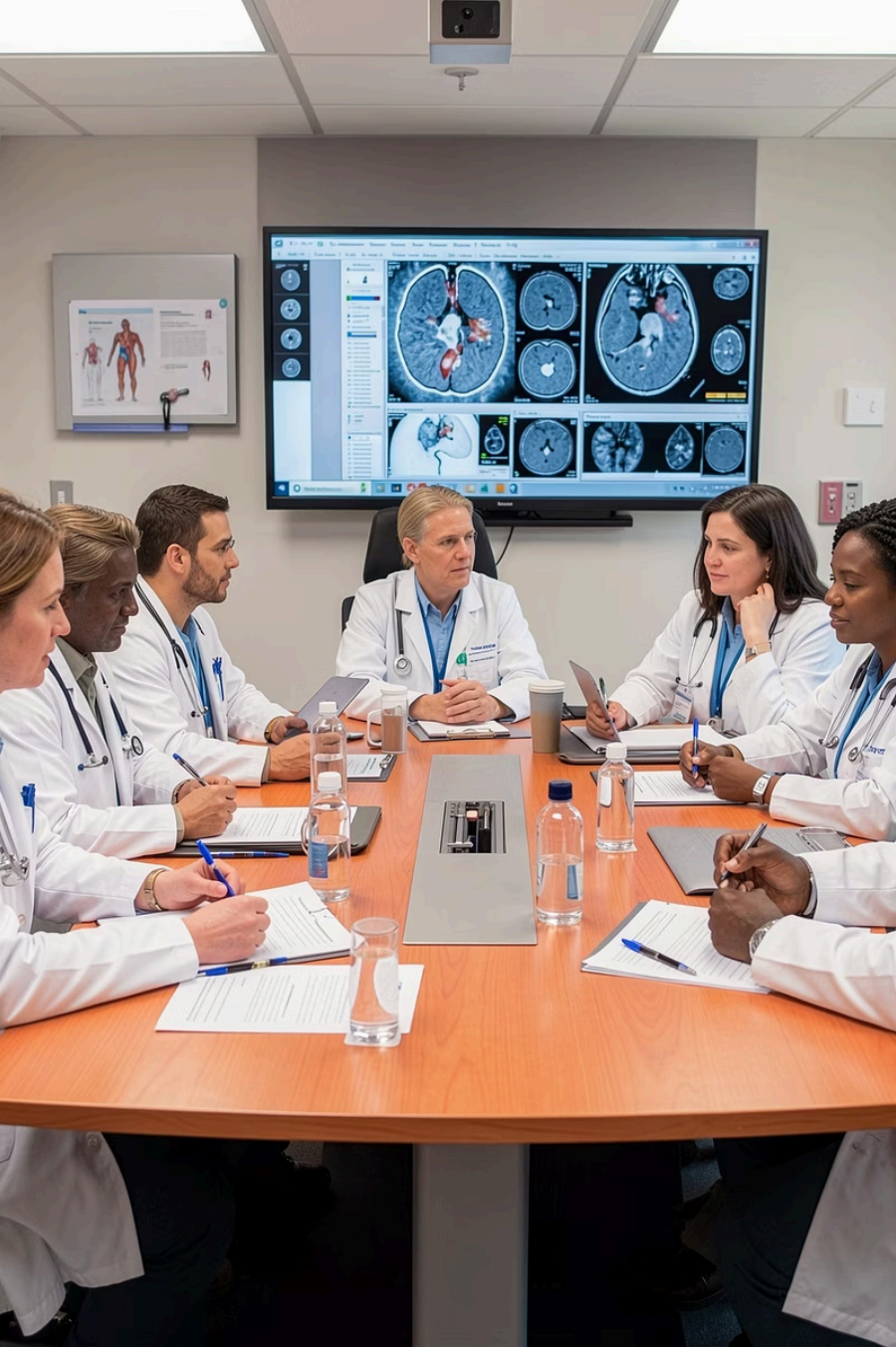CENTROS D REFERÊNCI PORTUGAL

CRNR

Procedimentos de Neurorradiologia de Intervenção

Centro de Referência de Neurorradiologia de Intervenção realiza tratamentos endovasculares minimamente invasivos para patologias neurológicas complexas, com elevados padrões de segurança e eficácia.



Abordagem Multidisciplinar

O CRNR opera com elevados padrões de segurança e eficácia, de acordo com a evidência científica atual, estando integrado no **departamento de Neurociências** (Neurroradiologia, Neurologia, Neurocirurgia).

Todos os doentes submetidos a procedimentos de Neurroradiologia de Intervenção são avaliados em equipa multidisciplinar, integrando as especialidades de **Neurroradiologia, Neurocirurgia e Neurologia**, garantindo a melhor decisão terapêutica para cada doente.

Nota importante

Esta informação é educativa e geral.

Cada caso é único e deve ser avaliado por uma equipa multidisciplinar de Neurorradiologia de Intervenção, Neurocirurgia e Neurologia.

Consulte sempre o seu médico para aconselhamento personalizado e para conhecer as diferentes opções terapêuticas.

O Que Têm em Comum os Procedimentos Endovasculares?



Acesso Minimamente Invasivo

Todos os procedimentos são realizados por punção na artéria femoral (virilha), sem necessidade de craniotomia.



Guiados por Angiografia

Angiografia cerebral em tempo real (raios-X) com contraste iodado para visualização precisa das estruturas vasculares.



Baseados em Evidência

Todos os tratamentos seguem as guidelines internacionais (AHA/ASA, ESO, SNIS) e estão em conformidade com ensaios clínicos randomizados.



Recuperação Mais Rápida

Menor invasividade comparativamente à cirurgia aberta, com menor risco de complicações em doentes selecionados.

Perguntas a Colocar ao Médico

1

A Patologia

O que é esta patologia? Quais são os sintomas?

2

A Indicação

Quando está indicado o tratamento endovascular?

3

A Evidência

Qual é a evidência científica atual e quais são as opções terapêuticas?

4

O Procedimento

Como se realiza o procedimento endovascular?

Patologias mais frequentemente tratadas



AVC Isquémico

Trombectomia endovascular para remoção de coágulos cerebrais.



Estenoses Arteriais

Angioplastia e stent carotídeo extra e intracraniano.



Aneurismas Cerebrais

Embolização com coils e diversores de fluxo.



MAVs e FAVds

Embolização de malformações arteriovenosas e fístulas durais.



Hematomas Subdurais

Embolização da artéria meníngea média (AMM).

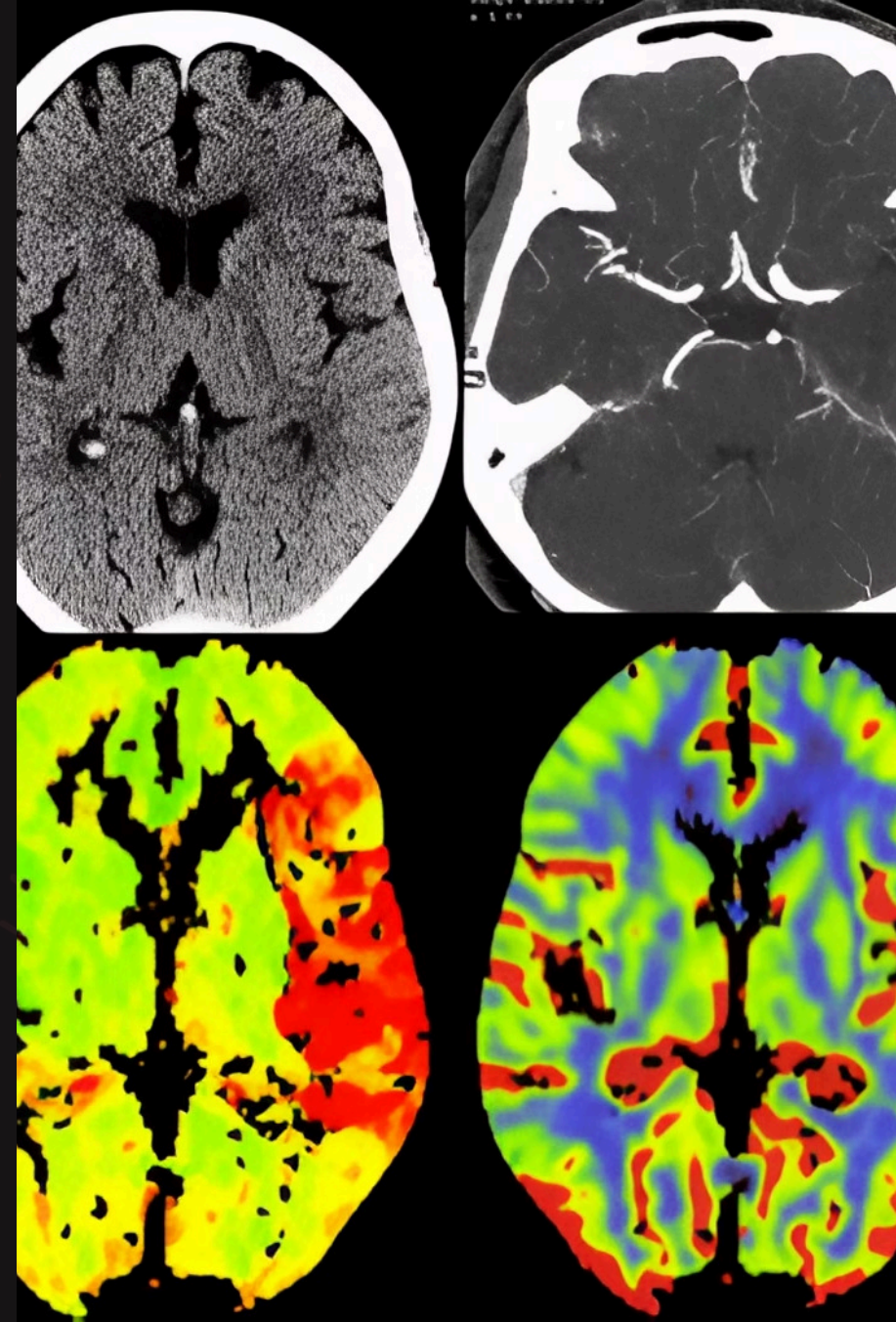
AVC ISQUÊMICO

Trombectomia Endovascular (TEV)

O AVC isquêmico resulta da oclusão de uma artéria cerebral por um trombo, comprometendo a irrigação sanguínea do encéfalo.

A trombectomia endovascular é um tratamento altamente eficaz capaz de remover o coágulo por uma via minimamente invasiva.

Mais Informações sobre AVC – SNS24



A Regra dos 3 F

Face

Desvio da comissura labial ou ptose palpebral unilateral.

Fala

Disfasia, disartria ou afasia – dificuldade em falar ou compreender.

Força

Hemiparesia, hemiplegia, hipoestesia ou paralisia unilateral da face, membro superior e/ou inferior.



Perante qualquer um destes sinais, ligue imediatamente para o 112.

Quando Está Indicada a Trombectomia Endovascular (TEV)?

Classe I – Elevado Nível de Evidência

A TEV é altamente recomendada para reduzir incapacidade grave, com NNT de apenas 2-4 – indicador de eficácia muito favorável.

Indicado em AVC até às **24 horas** após o início dos sintomas em doentes selecionados, com oclusão de artéria de grande calibre e cérebro ainda salvável, confirmado por TC, angio-TC e perfusão-TC.

i **Referências: Ensaios 2015:** MR CLEAN, ESCAPE, EXTEND-IA, SWIFT PRIME, REVASCAT; **Ensaios 2018:** DAWN, DEFUSE-3; Guidelines das **AHA/ASA** e da **ESO**.

Como se Realiza a TEV?



Punção femoral

Navegação por
angiografia

Remoção do
coágulo

Realiza-se sob sedação ou anestesia geral.

As técnicas incluem: **aspiração direta (ADAPT)**, **stent-retriever** para captar e remover o trombo, ou técnica **mista combinada**.

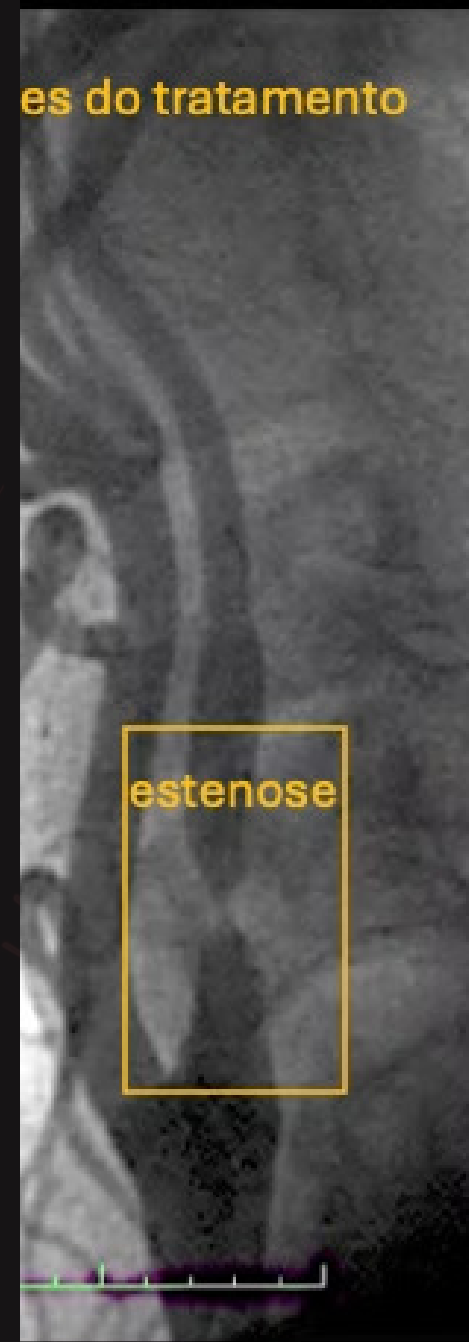Risco de complicações graves (hemorragia intracraniana) em **<10%**.

ESTENOSE CAROTÍDEA

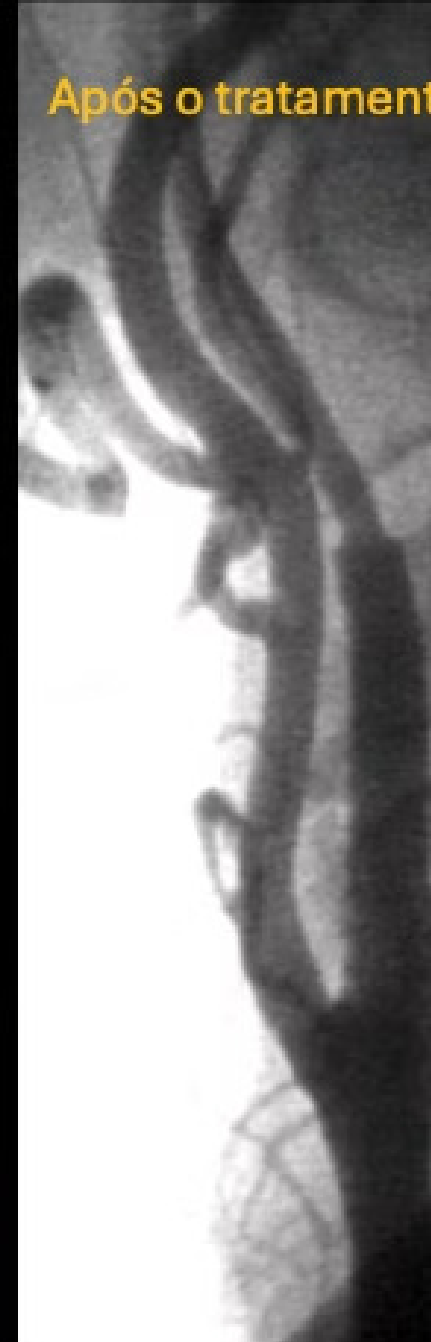Angioplastia e Stent Carotídeo

A estenose carotídea por aterosclerose é o estreitamento da artéria carótida que reduz o fluxo sanguíneo para o cérebro, aumentando o risco de AVC.

Antes do tratamento



Após o tratamento



Sintomas: Semelhantes ao AVC

Os sintomas podem ser totalmente reversíveis nos casos de **Acidentes Isquémicos Transitórios (AIT)**.

Seguem igualmente a regra dos 3 F:

Face

Desvio da comissura labial ou ptose palpebral unilateral.

Fala

Disfasia, disartria ou afasia – dificuldade em falar ou compreender.

Força

Hemiparesia, hemiplegia, hipoestesia ou paralisia unilateral da face, membro superior e/ou inferior.

Quando Está Indicado o Tratamento?

Indicações Clínicas

Estenoses sintomáticas **>50-70%** e assintomáticas **>70%**.

Também indicado em dissecções arteriais, estenoses pós-radioterapia e *webs* carotídeos.

O diagnóstico deve ser confirmado por dois métodos não-invasivos: eco-doppler carotídeo, angio-TC e/ou angio-RM.

O tratamento endovascular é mais seguro em doentes de alto risco médico, mais jovens (especialmente <70 anos) e/ou com alto risco cirúrgico por outras doenças.

 **Referências:** CREST (2010); Guidelines ESO.

Como se Realiza o Tratamento?

01

Acesso Vascular

Sedação ou anestesia local; punção na artéria femoral (virilha).

02

Dilatação com Balão

Dilatação da estenose com balão intra-arterial guiado por angiografia cerebral.

03

Implantação de Stent

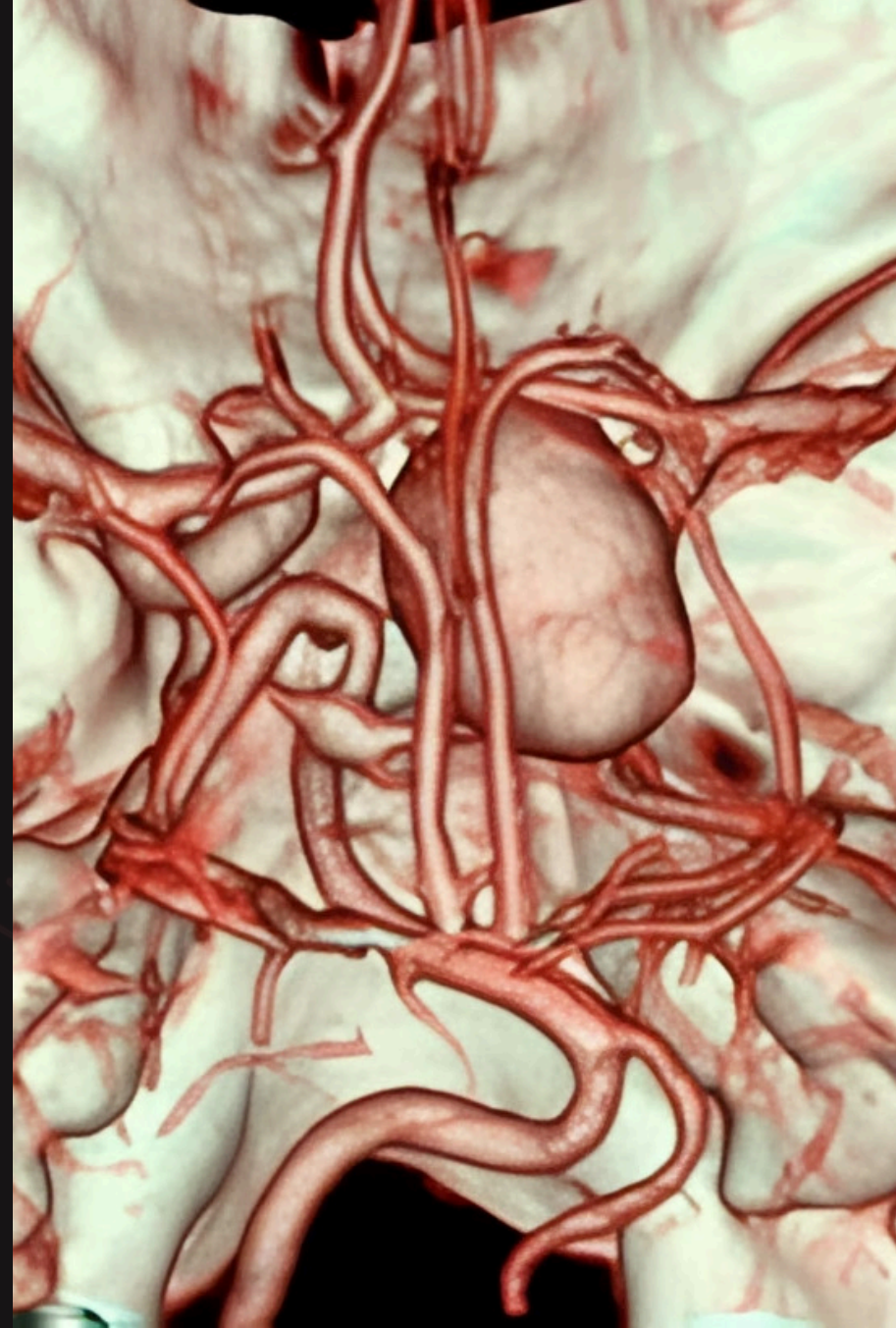
Colocação do stent e pós-dilatação; pode usar-se filtro de proteção cerebral contra embolos.

Risco de complicações graves (AVC isquêmico/hemorrágico periprocedimento) em <5%.

ANEURISMAS CEREBRAIS

O Que É um Aneurisma Cerebral?

Um aneurisma cerebral é uma dilatação anormal e localizada numa artéria do cérebro (intracraniana). Muitos aneurismas permanecem assintomáticos. A sua complicação mais grave é a **ruptura**, provocando hemorragia subaracnoideia (HSA) – emergência grave com risco elevado de morte ou sequelas neurológicas permanentes.



Quando Está Indicado o Tratamento?

Evidência – Classe I, Nível A

Guidelines AHA/ASA (2023) recomendam tratamento endovascular precoce nos aneurismas rotos.

O tratamento endovascular (*coiling*) associa-se a melhor sobrevivência independente e menor mortalidade vs. clipagem cirúrgica.

Referências:

ISAT (2002–2015) Ensaio randomizado comparando tratamento endovascular e cirurgia aberta.

Benefício do coiling mantido a **10 anos** (evidência nível 1A).

Guidelines AHA/ASA (2023)

Indicações para Tratamento Endovascular

Aneurisma Roto com Hemorragia

Tratamento urgente, idealmente nas primeiras 24–48 horas, para prevenir nova rutura.

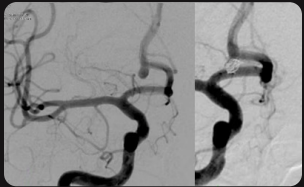
Vasospasmo

Complicação frequente da HSA (risco de AVC isquémico de 20–30% nas primeiras 2 semanas). Se medicação ineficaz, recorre-se a angioplastia ou vasodilatação intra-arterial.

Aneurisma Não Roto

Avaliação individualizada por tamanho, localização, idade e fatores de risco. Pode optar-se por vigilância ou tratamento eletivo.

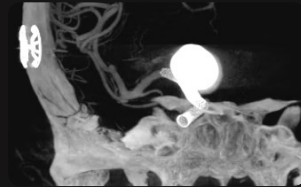
Técnicas de Embolização de Aneurismas



Embolização com Coils

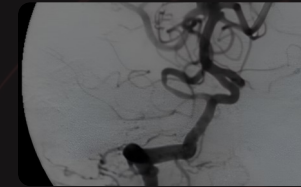
Espiras metálicas preenchem o saco aneurismático.

Podem ser associadas a técnicas assistidas com balão e/ou stent.



Stent Diversor de Fluxo

Preferencial em aneurismas de colo largo ou grandes dimensões. Desvia o fluxo sanguíneo, promovendo a sua trombose e cura.



Dispositivos Intra-aneurismáticos

Usados em aneurismas complexos em bifurcações, impedindo a entrada de sangue e promovendo a trombose.

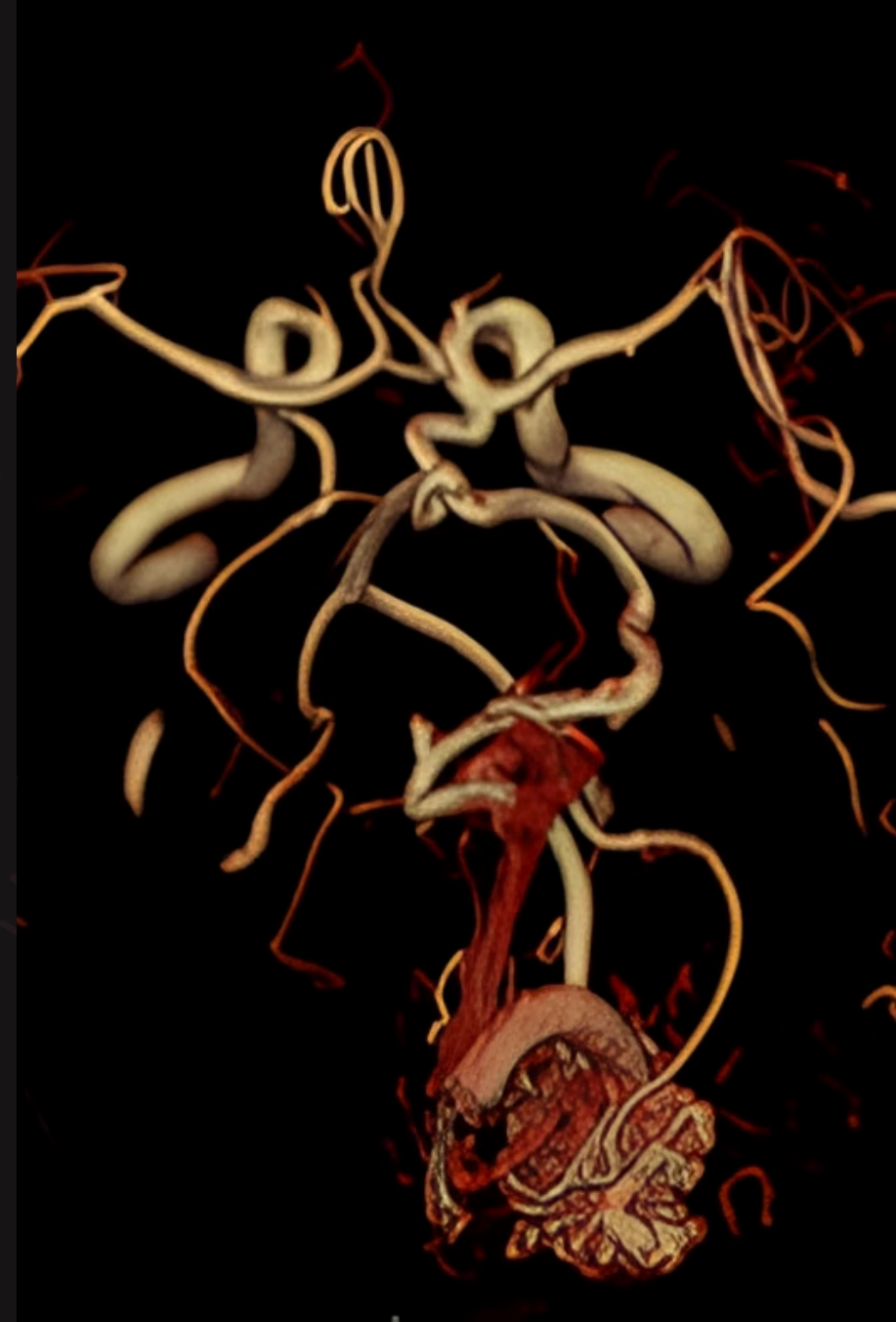
Realiza-se sob anestesia geral, por punção femoral.

Risco de complicações graves em <5%.

MALFORMAÇÕES VASCULARES

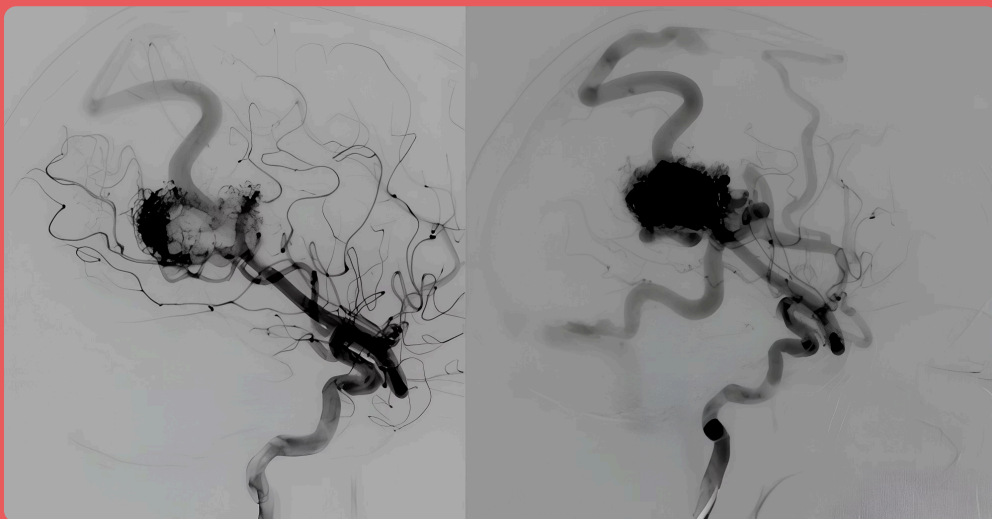
MAVs e Fístulas durais

Malformações vasculares (arteriovenosas) estabelecem ligações anômalas entre artérias e veias, podendo causar hemorragia, epilepsia e défices neurológicos.



MAVS E FAVDS – O QUE SÃO?

Malformações Artério-Venosa (MAV)



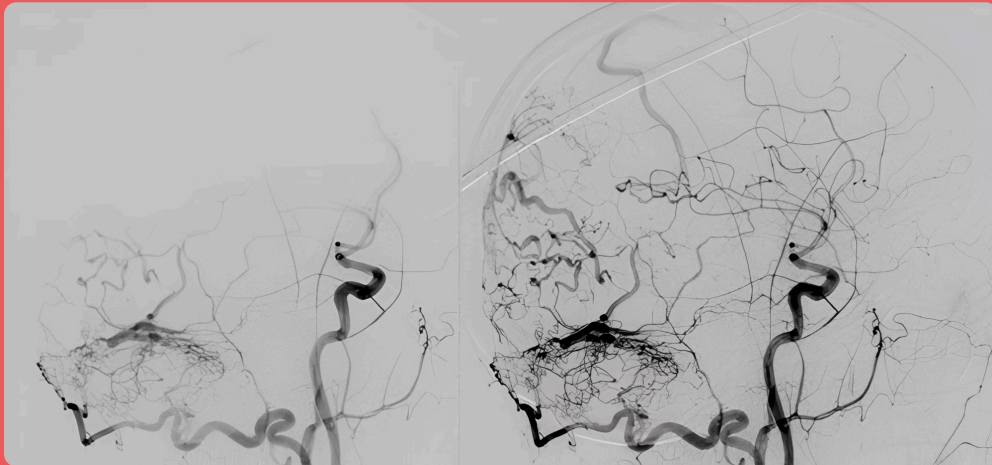
Malformações artéριο-venosas (MAVs) piais

Emaranhado de vasos anormais (nidus) com ligação direta artéria-veia, sem capilares.

Manifestam-se por hemorragia, epilepsia e/ou défices neurológicos.

MAVS E FAVDS – O QUE SÃO?

Fístula Artério-Venosa dural



FAVDs – Fístulas Arteriovenosas Durais

Lesões vasculares adquiridas com shunts arteriovenosos anómalos na dura-máter.

Manifestam-se por cefaleias, crises epiléticas, défices motores/sensitivos, congestão venosa crónica ou hemorragia.

Quando Tratar as MAVs?

MAVs Rotas (hemorragia) – Indicação para Tratar!

Têm indicação para tratamento.

Deve escolher-se a técnica de tratamento (ou combinação de técnicas) com maior probabilidade de cura e menor risco.

Evidência Classe IV/V baseada em estudos retrospectivos e consensos.

MAVs Não Rotas

O tratamento pode não estar indicado, sendo sugerido seguimento clínico-imagiológico. O tratamento pode ser considerado em casos de baixo risco terapêutico.

Evidência Classe I para seguimento conservador.

A decisão deve ser multidisciplinar. As opções terapêuticas incluem: **Cirurgia aberta** (Neurocirurgia), **Tratamento endovascular** (Neurorradiologia de Intervenção) e **Radiocirurgia**.

i **Referências:** ARUBA (2015), Guidelines AHA/ASA (2021).

Quando Tratar as FAVDs?

Evidência Classe II e III

Recomendação baseada em estudos de coorte, meta-análises e consensos de sociedades.

Indicações Formais

O tratamento endovascular está formalmente indicado nas FAVDs que se apresentam com **hemorragia** e/ou estão associadas a arquitetura vascular agressiva – nomeadamente presença de **drenagem venosa cortical**.

 **Referências:** Guidelines - consensus SNIS (2015).

Como se Realiza a Embolização?

01

Acesso e Navegação

Sedação ou anestesia local; punção femoral. Angiografia cerebral guia os cateteres até à malformação.

02

Embolização das MAVs

Artérias, nidus e veias malformativas são ocluídos com agentes permanentes (colocianoacrilato ou EVOH). Permite oclusão completa em lesões selecionadas ou redução de volume pré-cirurgia.

03

Embolização das FAVDs

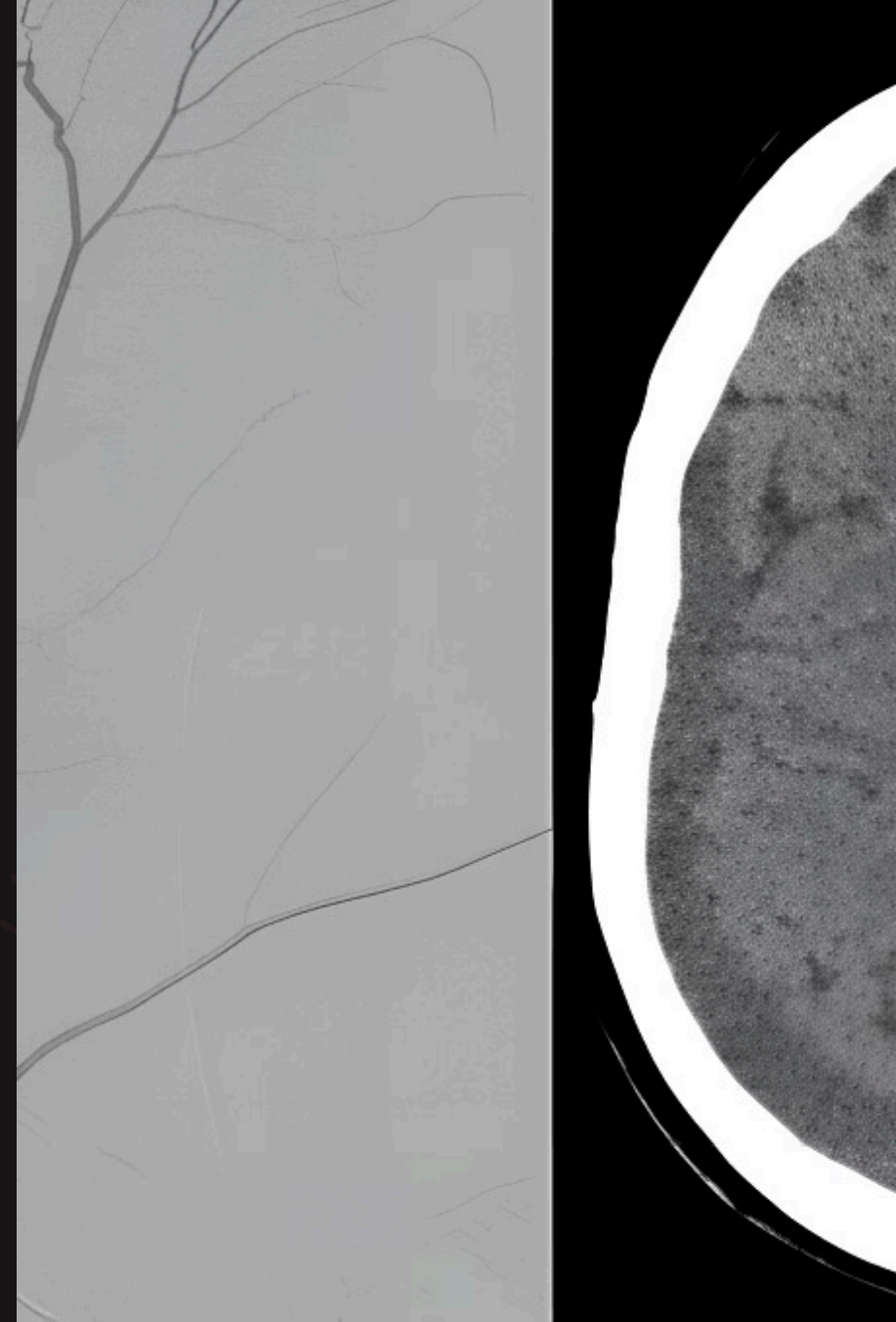
Abordagem transarterial com oclusão por agentes oclusivos permanentes (colocianoacrilato ou EVOH), e/ou transvenosa com exclusão por coils dos seios venosos intracranianos envolvidos.

Risco de complicações graves (AVC, hemorragia, défices neurológicos) em **3-10%**, dependendo da complexidade.

HEMATOMA SUBDURAL CRÓNICO

Hematomas subdurais: Embolização da Artéria Meníngica Média (AMM)

Os hematomas subdurais crônicos (HSC) são coleção (extra-axiais) de sangue entre a dura-máter e o cérebro, frequente encontrados em doentes idosos com atrofia cerebral e/ou uso de anticoagulantes/antiagregantes, de forma espontânea ou após trauma menor.



HEMATOMA SUBDURAL – O QUE É?

Sintomas e Recorrência

Sintomas Principais

Cefaleias e **défices neurológicos** progressivos são os principais sinais clínicos associados aos hematomas subdurais crônicos.

O Problema da Recorrência

Os hematomas subdurais têm recorrências até **20–30%** dos casos após cirurgia convencional justificando o papel da embolização coadjuvante para oclusão da(s) AMM(s).

Quando Está Indicada a Embolização da AMM?

Classe II – Tratamento Isolado

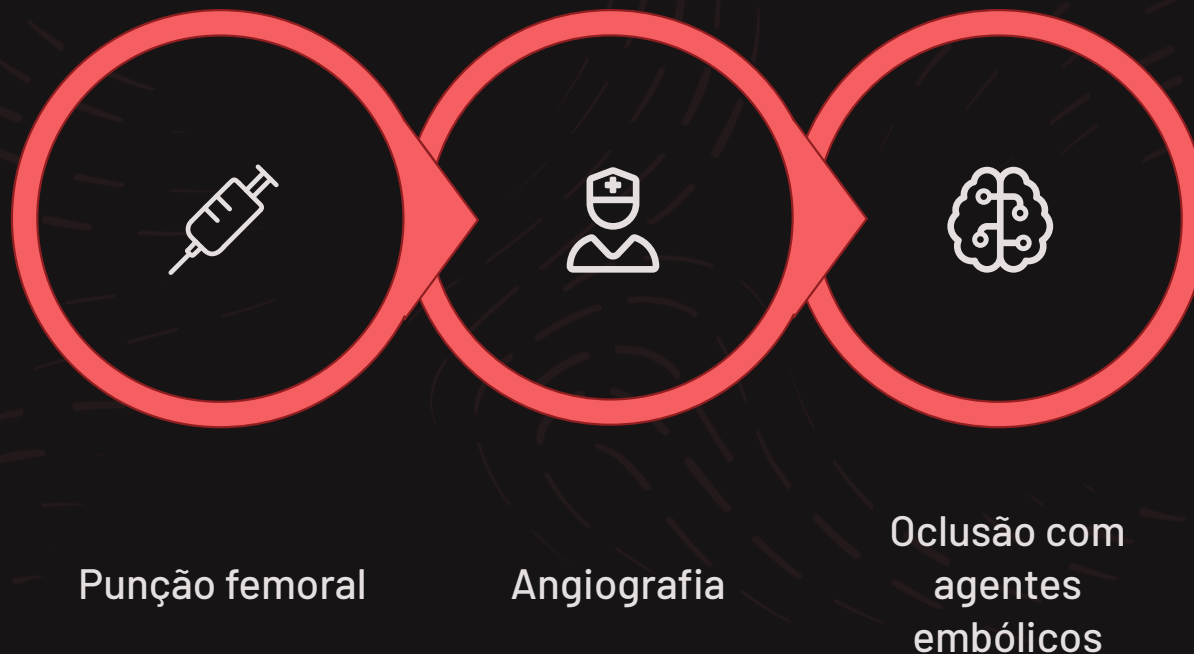
Bom nível de evidência para embolização da AMM como terapêutica única (standalone) em hematomas subagudos/crônicos.

Classe I – Tratamento Adjuvante

Elevado nível de evidência para embolização em associação à cirurgia aberta (Neurocirurgia).

 **Referências:** EMBOLISE (NEJM 2024); STEM (NEJM 2025); Guidelines SNIS 2025/2026; Consenso SVIN/AHA.

Como se Realiza a Embolização da AMM?



Usa-se angiografia cerebral para guiar os cateteres até às artérias meníngeas médias. A oclusão é feita com agentes permanentes (colocianoacrilato, ONYX) ou transitórios (partículas de PVA). Risco de complicações graves em **<3%**.

Comparação de Riscos por Procedimento



TEV – AVC Isquémico

Complicações graves (hemorragia intracraniana) em <10%.



Stent Carotídeo

AVC isquémico/hemorragico periprocedimento em <5%.



Aneurismas Cerebrais

Complicações graves diretamente relacionadas com o procedimento em <5%.



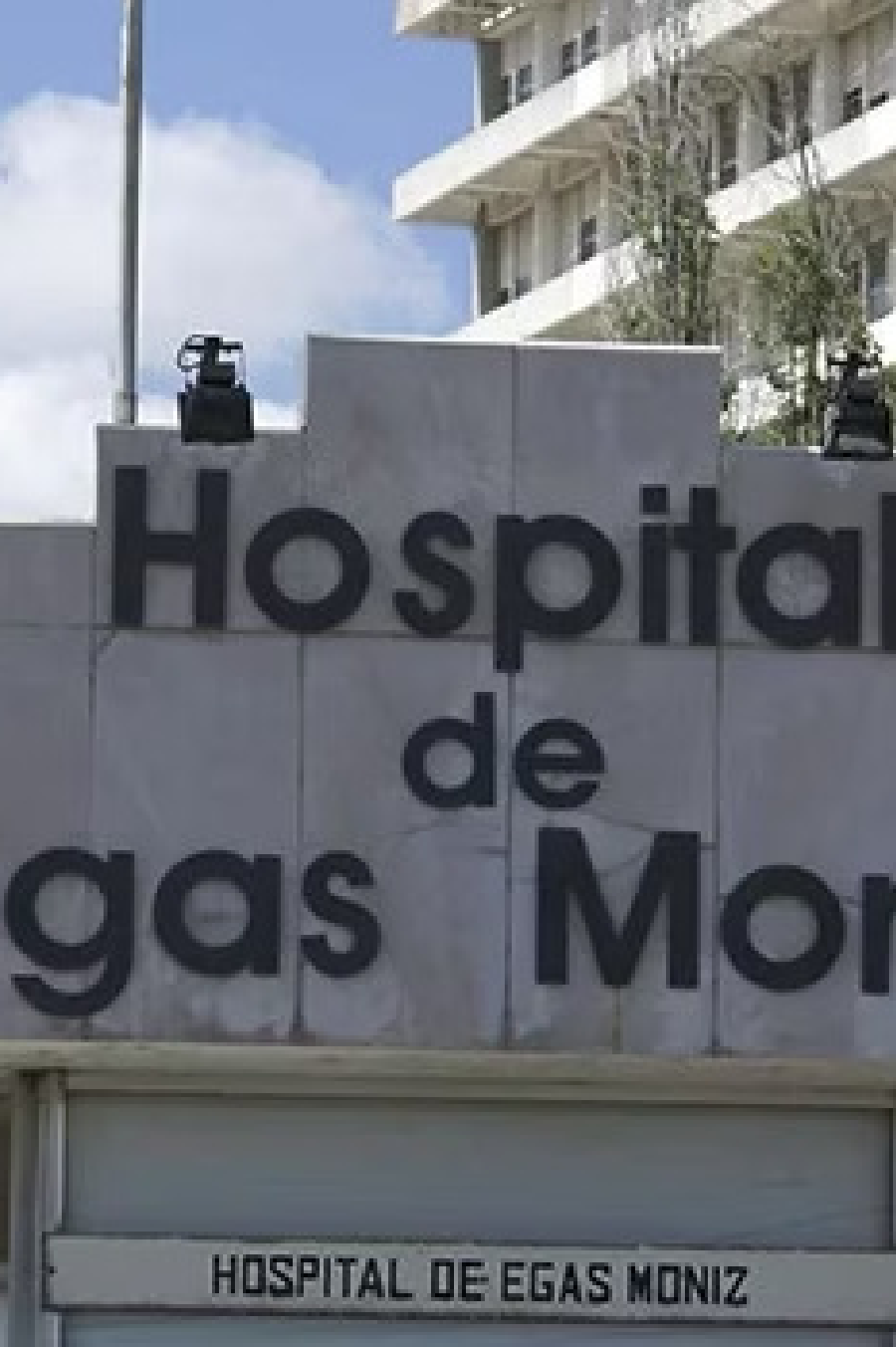MAVs e FAVDs

AVC, hemorragia ou défices neurológicos em 3–10% (dependendo da complexidade).



Embolização AMM

Complicações graves (AVC, cefaleia transitória, hematoma no local de punção) em <3%.



CRNR – Centro de Referência em Neurorradiologia de Intervenção

Elevada experiência, Padrões rigorosos de segurança e eficácia

- ❑ Esta informação é educativa e geral. Consulte sempre o seu médico para aconselhamento personalizado. Cada caso é único e deve ser avaliado por uma equipa multidisciplinar.